

# Extensa Circulación Colateral de la Arteria Mesentérica en Paciente con Múltiples Factores de Riesgo Para Aterosclerosis

Thiago Andrade Macedo, Antonio Claudio do Amaral Baruzzi, Pedro Gabriel M. de Barros e Silva, Luciana de Pádua Silva Baptista, Roberto Nery Dantas Jr.

Hospital Totalcor, São Paulo, SP – Brasil

Un hombre de 73 años fue admitido con dolor abdominal intenso y cianosis en miembros inferiores. Al examen, se observó presión arterial de 90/52 mmHg, FC: 112 lpm y perfusión periférica lenta. El abdomen estaba difusamente doloroso, pero sin señales de irritación peritoneal. El paciente relató antecedentes de hipertensión arterial, diabetes melito, dislipidemia y tabaquismo. La angiotomografía de tórax/abdomen demostró oclusión en el origen de la arteria mesentérica inferior y extensa circulación colateral a partir de la arteria mesentérica (Figura 1), comunicando la arteria mamaria interna izquierda con la arteria ilíaca externa izquierda. En razón del rápido deterioro clínico, no fue posible realizar intervención quirúrgica y el paciente falleció en pocas horas. La extensa circulación colateral es relacionada a la enfermedad vascular arterial crónica en un paciente con múltiples factores de riesgo para aterosclerosis. Isquemia mesentérica aguda fue la probable causa de la evolución desfavorable.

## Contribución de los autores

Concepción y diseño de la investigación: Macedo TA, Baruzzi ACA, de Barros e Silva PGM, Baptista LPS, Dantas Jr. RN; Obtención de datos: Macedo TA, Baruzzi ACA, de Barros e Silva PGM, Baptista LPS, Dantas Jr. RN; Análisis e interpretación de los datos: Macedo TA, Baruzzi ACA, de Barros e Silva PGM, Baptista LPS, Dantas Jr. RN; Redacción del manuscrito: Macedo TA, Baruzzi ACA, de Barros e Silva PGM.

## Potencial Conflicto de Intereses

Declaro no haber conflicto de intereses pertinentes.

## Fuentes de Financiamiento

El presente estudio no tuvo fuentes de financiamiento externas.

## Vinculación Académica

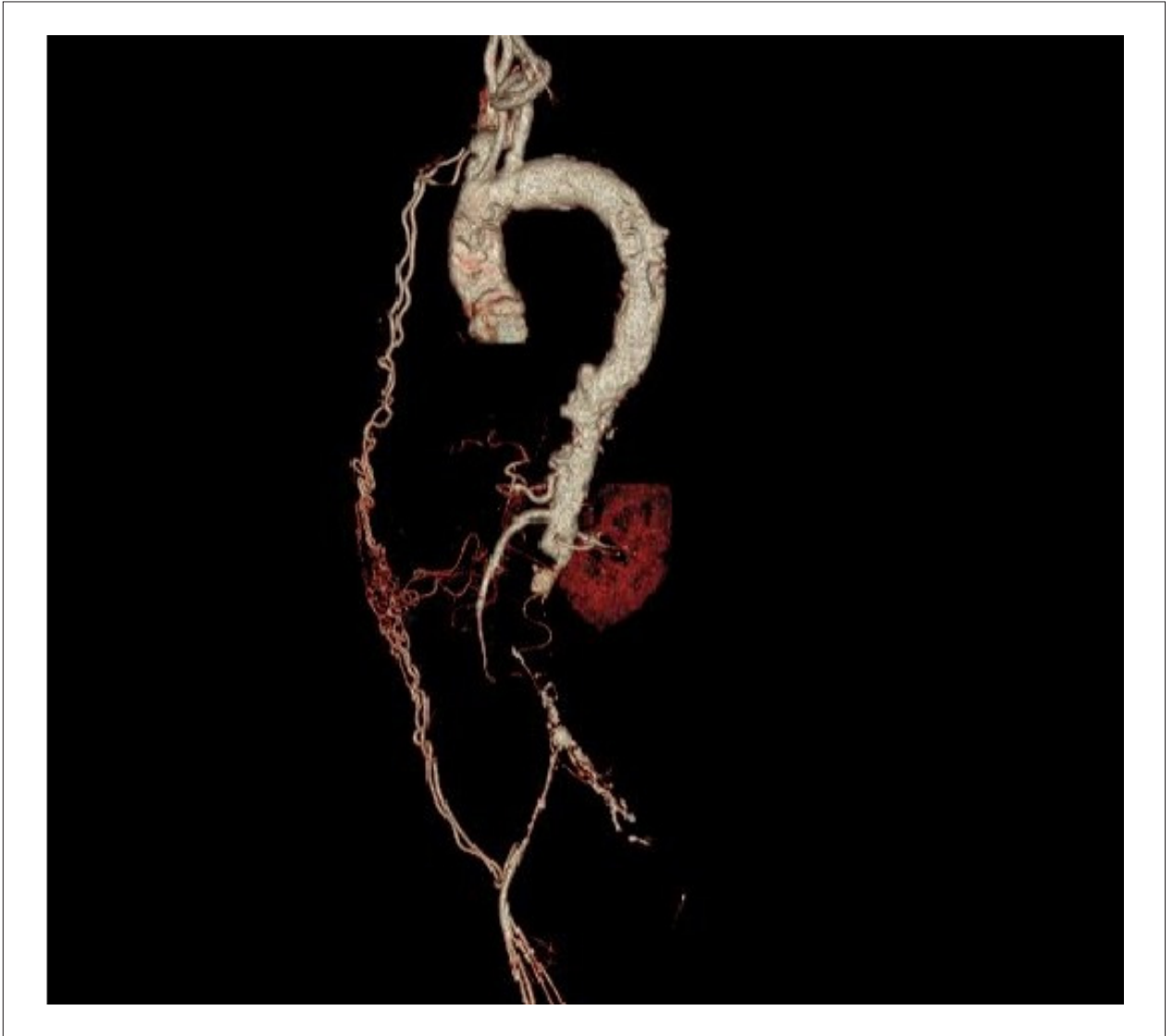
No hay vinculación de este estudio a programas de postgrado.

## Palabras clave

Circulación Colateral; Arteria Mesentérica Inferior; Factores de Riesgo; Isquemia Mesentérica; Aterosclerosis.

**Correspondencia:** Thiago Andrade de Macedo  
Alameda Santos, 764. CEP 01418-100, Jardim Paulista, São Paulo - Brasil  
E-mail: tmacedo@totalcor.com.br  
Artículo recibido en 29/11/2015; revisado en 30/12/2015; aceptado en 30/12/2015.

**DOI:** 10.5935/2318-8219.20160018



**Figura 1** - Arteria iliaca externa izquierda contrastada por extensa circulación colateral de la arteria mesentérica.